SBUS
SOCIEDADE BRASILEIRA DE ULTRASSONOGRAFIA
INFORMATIVO DA SOCIEDADE BRASILEIRA DE ULTRA-SONOGRAFIA
ANO 14 | Nº 86 | ABRIL DE 2011

Integração Nacional: por uma Febrasgo mais democrática

Waldemar Naves do Amaral encabeça chapa e defende maior participação dos associados nas decisões da entidade

Líder classista experimentado e respeitado nacionalmente, o ginecologista e obstetra Waldemar Naves do Amaral é o candidato da chapa Integração Nacional à presidência da Federação Brasileira das Associações de Ginecologia e Obstetrícia (Febrasgo). Ele já ocupou os cargos de chefe do Departamento de Ginecologia e Obstetrícia/FM/HC/UFG por três mandatos, presidente da Sociedade Goiana de Ginecologia e Obstetrícia (dois mandatos), presidente da Associação Médica de Goiás, presidente da Sociedade Brasileira de Ultrassonografia (três mandatos) e presidente da Sociedade Brasileira de Reprodução Humana. "A Integração Nacional fará uma administração mais descentralizada e mais próxima de seu associado. Queremos que os associados participem mais das decisões da diretoria, pois, nossa Febrasgo não pode ter um caráter elitista de pequenos grupos. Precisamos dar oportunidade a todos", defende o candidato.

De acordo com Waldemar, a chapa Integração Nacional está aberta a opiniões e sugestões (e-mail *febrasgo@integracaonacional.com.br*). "Vamos, juntos, encontrar soluções para os problemas e otimizar nossas oportunidades profissionais", convida.

Principais propostas da chapa

Defesa Profissional

Promover o reconhecimento do trabalho do ginecologista-obstetra, com melhoria real dos rendimentos (consulta de R$ 40,00 não mais).

Defesa Jurídica

Diante de processos médicos, os ginecologistas e obstetras poderão recorrer à Febrasgo para sua defesa junto ao juizado, sem custos.

Defesa Científica

Realizar congressos com maior qualidade científica e menor custo.
Renascer os manuais e os tratados de ginecologia e obstetrícia – como cortesia para o associado.

Controle Financeiro

A Febrasgo tem 16.000 sócios adimplentes. "Vamos fazer o seu caixa sair do "vermelho" e ficar no "azul", a federada que realiza o congresso brasileiro tem que ficar com 40% de seus lucros. Os congressos voltarão a ser lucrativos para ajudar na estrutura da instituição, que investirá todo seu capital na defesa dos interesses de seus federados. "É preciso abrir as entradas e fechar as saídas."

Representatividade

Presença forte junto as maiores entidades médicas (AMB / CFM / Fenam), onde a Febrasgo é a afiliada com maior número de federados, para trazer benefícios aos associados, especialmente nas remunerações tabeladas.
Estas são nossas principais propostas, mas contamos com a opinião e sugestão de cada federado. Vamos, juntos, encontrar soluções para os problemas e otimizar nossas oportunidades profissionais.

Saiba mais sobre as propostas da chapa Integração Nacional no site: *integracaonacional.com.br*

SANG CHOON CHA | PRESIDENTE DA SBUS

TRABALHOS DO 15º CBUS ESTÃO EM FASE ADIANTADA

CBUS terá programação voltada para quem vive a ultrassonografia diariamente

Caros colegas, estamos estruturando a programação do 15º Congresso Brasileiro de Ultrassonografia, que será realizado de 21 a 24 de setembro no Caesar Business, em São Paulo. A cada ano, este evento tem se reafirmado com um dos mais importantes e eficazes meios de atualização dos profissionais que dedicam sua vida à ultrassonografia.

O ultrassonografista é um profissional médico que, por vocação valoriza a relação humana com o paciente: acolher, examinar, ouvir, explicar. O CBUS faz parte inclusive desta relação humanizada, com programação totalmente voltada para quem realmente vive a ultrassonografia, preparada por quem é especialista no assunto.

Nos vemos então no maior e melhor Congresso de Ultrassonografia de toda a América Latina: o Congresso da SBUS. E por falar em especialista, vamos lutar, junto a todas as instâncias necessárias, para que a ultrassonografia seja finalmente colocada no seu lugar de direito, ao lado de todas as outras especialidades já reconhecidas pela Associação Médica Brasileira. Lembrando que nenhuma conquista ocorre sem esforços, sem abnegação, sem idealismo.

Queremos aproveitar esta edição para falar ainda do novo e arrojado site de nossa sociedade, que inaugura uma nova era de comunicação entre ultrassonografistas, federadas e diretoria. Altamente interativo, de ótima usabilidade, interface amigável e utilizando as mais modernas ferramentas digitais disponíveis, a página da SBUS na web é mais uma eficiente aliada no estreitamento das relações da Sociedade com nossos associados e público em geral, fomentando o debate científico e privilegiando a informação.

EXPEDIENTE

JORNAL DA SBUS (SOCIEDADE BRASILEIRA DE ULTRASSONOGRAFIA)
ÓRGÃO OFICIAL DA SOCIEDADE BRASILEIRA DE ULTRASSONOGRAFIA

FISUSAL — Filiada à Federación Internacional de Sociedades de Ultrassonografia de América Latina (FISUSAL)

Sociedade Brasileira de Ultrassonografia
End: Rua Teodoro Sampaio, 352 - Conj. 53/54 - Pinheiros CEP: 05406-000 - São Paulo - SP - Fones: (11) 3081-6049/(11) 3081-6736 - Homepage: www.sbus.org.br - E-mail: sbus@sbus.org.br

DIRETORIA EXECUTIVA
DIRETOR PRESIDENTE
Sang Choon Cha (SP)
DIRETOR VICE-PRESIDENTE
Waldemar Naves Amaral (GO)
DIRETORA SECRETÁRIA-GERAL
Rosemeire Fernandes Garcia (SP)
DIRETOR 1º SECRETÁRIO
Cláudio Rodrigues Pires (SP)
DIRETOR TESOUREIRO GERAL
Humberto Mesquita Senna (GO)
DIRETOR CIENTÍFICO E CULTURAL
Luiz Antônio Bailão
DIRETORA DE DEFESA PROFISSIONAL
Marila Nonato (ES)

DIRETOR SOCIAL E DE COMUNICAÇÃO
Nielson Rodrigues Barbosa (BA)

MEMBROS DO CONSELHO FISCAL
Titular 1 Carlos Stefano Hoffman
Titular 2 David B. S. Paes
Titular 3 José Carlos Gaspar Júnior.
Suplente 1 Eduardo V. Isfer
Suplente 2 Fausto César F. Baptista

CONSELHO CONSULTIVO
Lucy Kerr
Sang Choon Cha

PUBLICAÇÃO COM A QUALIDADE:
CONTATO COMUNICAÇÃO

Edição: Tatiana Cardoso
Redação: Dário Álvares e Ana Maria Moraes
Arte Final: Leticia Serrano, Humberto Martins e Lays Vieira
Fotos: Arquivo SBUS
Comercial: Fernanda Marques

(62) 3224-3737 | WWW.CONTATOCOMUNICACAO.COM.BR

AMUS a todo vapor

Associação mineira prepara jornadas e está em fase de implantação de cursos de ultrassonografia no Hospital Regional de Betim

É intensa a movimentação da AMUS em 2011. Nos dias 1º e 2 de julho serão realizadas a 3ª Jornada Mineira de Ultrassonografia e 1ª Jornada Sul Mineira de Ultrassonografia, promovidas pela AMUS em parceria com SBUS. O evento acontecerá em Poços de Caldas, cidade famosa por suas estâncias hidrotermais. No próximo semestre já está agendada a Jornada Sudeste de Ultrassonografia, dias 18 e 19 de novembro, em Belo Horizonte.

De acordo com o presidente da AMUS, Carlos Stéfano Hoffman Britto, a segunda edição da Jornada Mineira, realizada em Betim em novembro de 2010, foi integralmente documentada em vídeo e a empresa Meddco disponibilizará, em breve, a filmagem em DVD. O médico esteve em Porto Alegre e negociou diretamente com os donos da empresa uma participação da AMUS no produto das vendas. "Além de gerar recursos financeiros para a entidade, divulgará conhecimento científico para os ultrassonografistas brasileiros", ressalta. "Para quem não se recorda, os temas do evento foram utrassonografia músculo-esquelético e vascular".

Na oportunidade, Carlos Stéfano ainda gravou um curso completo de Doppler em Medicina interna e outro de parede abdominal, que logo estarão disponíveis em DVD. "Este curso de medicina interna inclui aulas teóricas e demonstração prática de aorta abdominal, artérias e veias ilíacas, veia cava inferior, veias hepáticas e artéria hepática, artérias e veias renais, vasos esplâncnicos, sistema porta e hipertensão portal, rins e vias urinárias, transplantes hepático e renal", informa.

Outra boa notícia é a implantação de um programa de cursos avançados em ultrassonografia no Hospital Regional de Betim, que é uma instituição de referência no Estado. "Os cursos serão ministrados de sexta a domingo, com número restrito de inscritos, com 50 % da carga horária de prática com pacientes. Os sócios quites da SBUS terão 20% de desconto na inscrição. Os cursos que serão oferecidos já em 2011 são Musculoesquelético, Carótidas e Vertebrais, Vascular Periférico, Doppler em Medicina Interna, Transretal com Biópsia, Intervenção (mama, tireoide, abdome, fígado e rim)", antecipa Carlos Stéfano, acrescentando que já se encontra em estudo a inclusão de outros cursos e a ampliação do número de vagas. "Os interessados poderão entrar em contato pelo email *stefanobritto@hotmail.com*".

Ultrassonografia e o seu papel na ortopedia

A ultrassonografia é um método eficaz para se examinar a maioria das doenças que acometem o sistema músculo-esquelético. E um dos maiores especialistas nesta área é o ortopedista e ultrassonografista Monres José Gomes, que atua em ecografia desde 1994. Autor do livro *Atlas Comentado de Ultrassonografia Músculo-esquelética*, cuja segunda edição está para ser lançada, o especialista é ainda o preceptor de um curso da Fértile Diagnósticos, que apresenta uma abordagem avançada do assunto, explorando novas áreas e técnicas de aplicação.

"O sistema músculo-esquelético pode ser estudado em mais de 80% dos casos com ultra-sonografia", informa **MONRES JOSÉ GOMES**

ÚLTIMAS NOVIDADES

A grande novidade hoje na ultrassonografia músculo-esquelética (US-ME) é sua utilização no diagnóstico e no segmento de doenças reumatológicas, sobretudo na artrite reumatoide (AR). Nesta especialidade, nos últimos cinco anos, diversos artigos foram publicados a respeito, sobretudo na literatura europeia. Outra novidade foi o surgimento dos novos transdutores de alta frequência que chegam a de 18 até 21 MHz, o que possibilita o estudo por imagens de doenças articulares e dermatológicas.

EFICIÊNCIA DA ULTRASSONOGRAFIA

O sistema músculo-esquelético pode ser estudado em mais de 80% dos casos com ultrassonografia. De forma diagnóstica com grande exatidão, chegamos a patamares de 70 a 93 de sensibilidade e especificidade em articulações maiores, como por exemplo em patologias do manguito rotador no ombro. Servindo como screening a US serve hoje até para o diagnóstico de patologias articulares do joelho. Em todas as demais articulações o exame de US tem um papel importante na medicina moderna.

CONFERÊNCIA INTERNACIONAL NO RIO DE JANEIRO

Para se ter uma ideia da importância da ultrassonografia no universo médico atual e de seu valor como um dos métodos de eleição do diagnóstico complementar, neste ano, realizaremos a 21ª edição da *Annual Conference on Musculokeletal Ultrasound,* no Windsor Atlantica Hotel - Rio de Janeiro - Brasil, de 4 a 7 de setembro de 2011, já conhecido por *Musoc in Rio 2011*. Nos três últimos encontros reunimos mais de 1000 médicos e neste ano esperamos reunir muito mais. Quem se interessar pode saber mais acessando o site *musoc.com*

NOVA EDIÇÃO DO ATLAS

Depois de mais de 14 anos ensinando ultrassonografia músculo-esquelética, temos a grata satisfação de termos treinado mais de 500 médicos no método. Está previsto para ser lançada na próxima Jornada Paulista de Radiologia (JPR) a segunda edição no meu livro, Atlas Comentado de Ultrassonografia Músculo-esquelética. Será de 28 de abril a 1º de maio, uma data bastante aguardada por mim e pelos leitores do nosso livro.

XV Congresso Brasileiro de Ultrassonografia da SBUS

No maior evento científico da ultrassonografia brasileira, conferencistas europeus e latino-americanos abordarão temas atuais da especialidade

Com expectativa de receber aproximadamente 1.200 congressistas, será realizado, de 21 a 24 de setembro, em São Paulo o XV Congresso Brasileiro de Ultrassonografia da SBUS. No pré-congresso, que acontecerá no dia 21 de setembro, serão abordados os temas Fetal Fest, Doppler em Obstetrícia e Músculo-Esquelético. Já o congresso trará os seguintes módulos: Obstetrícia e Medicina Fetal, Medicina Interna, Ginecologia e Mastologia, Estruturas Superfciais e Vascular Periférico, Pediatria e Músculo-Esquelético.

No maior evento científico da Ultrassonografia brasileira, conferencistas europeus e latino-americanos abordarão temas como Translucência Nucal, Resposta Fetal a Hipoxia, Diabetes Melito, Insuficiência Placentária, Novos Conceitos da Hemodinâmica Cardíaca Fetal, Propedêutica Invasiva, Doppler e Anomalias Fetais, Morfologia Fetal do primeiro e segundo trimestre, Tratamento Fetal: Novas Tecnologias, dentre outros assuntos. Para outras informações e inscrições acesse *sbus.com.br*



LÍVIA TERESA MOREIRA RIOS | Especialista em Ultrassonografia, Mestre em Medicina – UFMA, Coordenadora da Clínica de Imagem do Serviço de Obstetrícia e Ginecologia do HU-UFMA, Diretora-presidente da Associação Maranhense de Ultrassonografia - AMARUS

RICARDO VILLAR BARBOSA DE OLIVEIRA | Especialista em Ultrassonografia, Mestre em Medicina-UFMA, Diretor Vice-Presidente da Associação Maranhense de Ultrassonografia – AMARUS

DIAGNÓSTICO ANTENATAL DA HIPOSPÁDIA PENOESCROTAL: RELATO DE CASO E REVISÃO DA LITERATURA

Hipospádia é uma anomalia do desenvolvimento do corpo esponjoso frequentemente "esquecida" no exame ultrassonográfico antenatal

INTRODUÇÃO

Hipospádia é uma anomalia do desenvolvimento do corpo esponjoso que envolve a uretra cavernosa, resultante de uma falha na fusão completa das dobras uretrais. Essa falha faz com que o meato fique localizado ao longo da superfície ventral (porção inferior) do pênis, abrindo-se proximalmente em relação à extremidade da glande [1].

É frequentemente esquecida no exame ultrassonográfico antenatal. Sua incidência está entre 0.2-4.1:1000 nascidos vivos [1,2]. Os autores relatam um caso de hipospádia e discutem os critérios diagnósticos ultrassonográficos para sua suspeição.

DESCRIÇÃO DO CASO

C.S.S., 29 anos, G1P0, encaminhada ao setor de ultrassonografia do HU para avaliação da genitália fetal. O exame na 27ª semana revelou feto do sexo masculino com bolsa testicular sem imagem de testículo e difícil visibilização do pênis (Figura 1). Reavaliação ultrassonográfica na 33ª semana demonstrou pênis curto, testículos na bolsa testicular, de aspecto bífido (Figura 2). Os achados foram confirmados após o nascimento (Figura 3).

DISCUSSÃO

Acredita-se que seja resultante de uma endocrinopatia sistêmica, marcada pela resposta inadequada dos tecidos-alvo aos andrógenos, em função de um ou dois eventos principais: redução no número de receptores ou inabilidade na conversão da testosterona em dihidrotesterona, durante a fase crítica de morfogênese da uretra, entre a 9ª e 13ª semanas de gestação.

Na maioria das vezes, ocorre de forma isolada. Associação com outras malformações foram relatadas. Destacam-se malformações do tubo neural, cardíacas, do trato urogenital, anorretais ou como parte de uma síndrome. Portanto, mediante um diagnóstico de hipospádia, há necessidade de um estudo ultrassonográfico detalhado da anatomia fetal [1,2].

O achado ultrassonográfico mais marcante nos casos de hipospádia é a curvatura ventral ou lateral do pênis, associada ao seu encurtamento. Um sinal específico chamado de sinal da tulipa foi descrito por Meizner et al. (2002)[3] nos casos de severa hipospádia, que corresponde ao pênis curto e encurvado ventralmente entre as duas pequenas dobras da bolsa testicular (bolsa testicular de aspecto bífido).

Associada a esses achados, ainda é possível identificar a mudança na morfologia distal do pênis - morfologia arredondada (obtusa) em vez de alongada (aguda) - resultante de um prepúcio exuberante e redundante apenas na face dorsal, recobrindo a glande, assemelhando-se a um capuchão [3-5].

CONCLUSÃO

A hipospádia é uma afecção frequentemente esquecida no exame ultrassonográfico antenatal. Os casos de hipospádia penoescrotal são mais evidenciados por apresentarem sinais ultrassonográficos mais evidentes. Muitas vezes o diagnóstico diferencial com genitália ambígua é dificultado nos casos das desordens do desenvolvimento sexual (gestados intersexuais).

REFERÊNCIAS

Sides D, Goldstein RB, Baskin L, Kleiner BC. Prenatal diagnosis of hypospadias. J Ultrasound Med 1996; 15: 741–6.

Lin SK, Lee YH, Pong HC, Ho ESC. Prenatal diagnosis of a rare variant of hypospadias and review of the literature. Ultrasound Obstet Gynecol 2001; 18: 678–0.

Meizner I. The etulip signf: a sonographic clue for in-utero diagnosis of severe hypospadias. Ultrasound Obstet Gynecol 2002; 19: 317.

Macedo Jr. A, Srougi M. Hipospádias. Rev Assoc Med Bras 1998; 44(2): 141-5.

Okumura M, Bunduki V, Ruano R, Giron AM, Zugaib M. Prenatal sonographic features of severe hypospadias. Ultrasound Obstet Gynecol 2004; 24: 269–372.

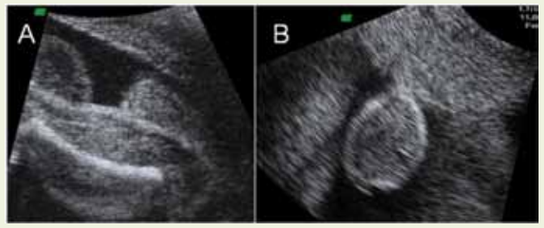

Figura 1. Hipospádia penoescrotal. Exame realizado na 27ª semana via abdominal (A) e via vaginal (B) com bolsa escrotal bem evidenciada e pênis não visibilizado

Figura 2. Hipospádia penoescrotal. Reavaliação na 33ª semana com pênis curto demonstrando testículos na bolsa testicular de aspecto bífido

Figura 3. Hipospádia penoescrotal. Aspecto pós-natal de bolsa testicular de aspecto bífido e pênis curto

ULTRASSOM COM O MELHOR CUSTO-BENEFÍCIO.
Isso é respeito pela sua confiança.

Equipamentos multimarcas

Assistência técnica completa

Sondas multimarcas em pronta-entrega

US&cia
EQUIPAMENTOS MULTIMARCAS

(16) 3911.9399 – 3911.9498 – www.usecia.com.br

CETRUS
A imagem do ensino

A LIDERANÇA NA PONTA DOS SEUS DEDOS.

- CORPO DOCENTE ALTAMENTE QUALIFICADO;
- AULAS PRÁTICAS COM 2 ALUNOS POR APARELHO;
- MATERIAL DIDÁTICO DIFERENCIADO E ATUALIZADO;
- LOCALIZAÇÃO PRIVILEGIADA;
- INFRA-ESTRUTURA COMPLETA;
- MÓDULOS COM CERTIFICAÇÃO E PONTUAÇÃO DA CNA.

WWW.CETRUS.COM.BR