Ano 24 Nº.147 Fevereiro de 2022

SBUS ONLINE

SOCIEDADE BRASILEIRA
DE ULTRASSONOGRAFIA

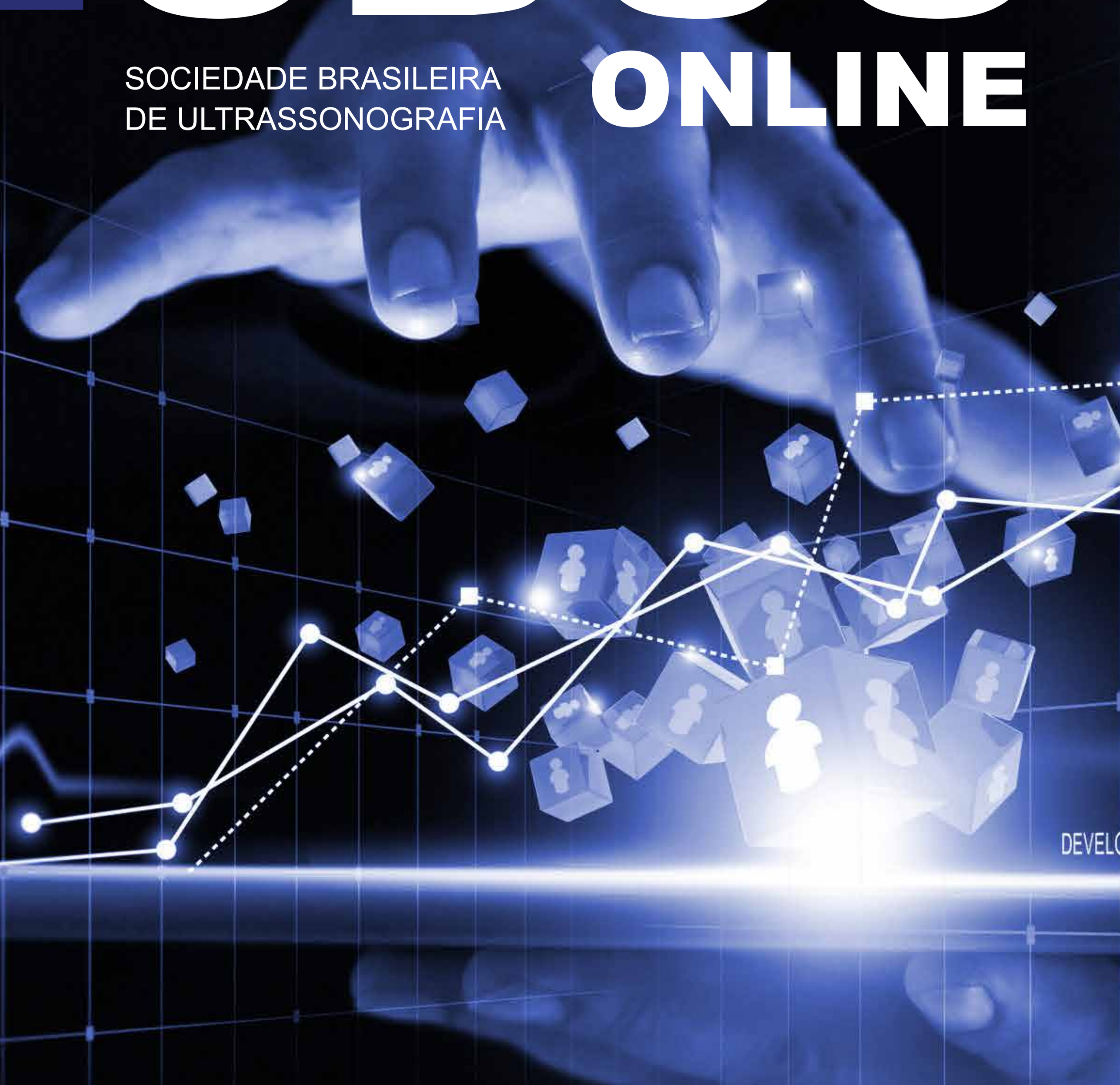

PESQUISA DE SATISFAÇÃO

SBUS NO CAMINHO CERTO

SBUS
SOCIEDADE BRASILEIRA DE ULTRASSONOGRAFIA

Ano de avanços e conquistas

Iniciando 2022 em grande estilo no que diz respeito aos nossos eventos científicos, no final de janeiro, a nossa federada do Rio de Janeiro, presidida pela Dra. Danielle Bittencourt Sodré Barmpas, promoveu a 2ª Jornada Carioca de Ultrassonografia. O sucesso do evento já forneceu uma ideia do que será este ano na SBUS. Com muito trabalho, união e dedicação, daremos continuidade à luta em Brasília pelo reconhecimento da Ultrassonografia como especialidade médica, ampliaremos ainda mais as ações na área de defesa profissional e investiremos pesado nos cursos de atualização e aperfeiçoamento profissional e científico, além, é claro, de manter com força total os bem-sucedidos congressos regionais, eventos científicos nacionais e internacionais.

E por falar nisso, já estamos trabalhando na organização do tradicional congresso brasileiro e na formatação de uma novidade: um congresso internacional anual, em parceria com colegas de Portugal.

Sem dúvida nenhuma, 2022 será um ano de muitos avanços e conquistas para a Ultrassonografia brasileira e a SBUS estará mais uma vez liderando essa marcha.

Rui Gilberto Ferreira

Presidente da Sociedade Brasileira de Ultrassonografia (SBUS)

PREPARE-SE PARA O TEUS

TÍTULO DE ESPECIALISTA EM ULTRASSONOGRAFIA

CURSO PREPARATÓRIO PARA AS PROVAS DA SBUS E DO CBR

Veja as datas dos outros cursos nas Redes Sociais e no Site

millet.cursos

Aulas e Simulados Online

haroldomillet.com.br

MILLET
ESCOLA DE ULTRASSOM

21 99760-7529

SBUS
SOCIEDADE BRASILEIRA DE ULTRASSONOGRAFIA

Pesquisa aponta alta satisfação do associado

Autores: Presidente da SBUS, Dr. Rui Gilberto Ferreira; Diretor Científico e Cultural da SBUS, Dr. Adilson Cunha Ferreira; Assessora de Imprensa da SBUS, Ana Paula Silva Machado

No final de 2021, a Sociedade Brasileira de Ultrassonografia realizou uma Pesquisa de Satisfação com seus associados para entender melhor as necessidades dos ultrassonografistas em relação à comunicação com a SBUS. Com o resultado da pesquisa, é possível nortear mudanças para que haja aperfeiçoamento e continuidade nos pontos que trazem alto grau de satisfação do associado e realizar alterações naquilo que precisa ser melhorado.

Em resumo, nota-se um alto grau de empenho em fortalecer a categoria e um interesse muito forte no que diz respeito à qualificação e aperfeiçoamento profissional. Email e Instagram são os dois canais mais utilizados pelo associado para acompanhar a comunicação. Vejamos, em detalhes:

Ao serem questionados sobre o motivo de se associarem à SBUS, 47,7% dos entrevistados responderam que é para Fortalecer a Categoria de Médicos Ultrassonografistas. Cerca de 41% disseram que é por Preferência Pessoal e 10,2% por Recomendação. De modo geral, 64,4% dos ultrassonografistas dizem estar Muito Satisfeitos como associados da SBUS. Cerca de 30% estão Um Pouco Satisfeitos e menos de 6% estão Nada Satisfeitos.

Aproximadamente 89% dos ultrassonografistas já utilizaram a SBUS para algum fim. Apenas 11,2% disseram que não utilizaram a SBUS anteriormente. Dentre os ultrassonografistas que responderam sobre qual setor já utilizaram ou estão utilizando na SBUS,

a grande maioria, aproximadamente 76%, respondeu utilizar o setor Eventos e Congressos. Mais de 49% responderam o setor de Publicações. Webinares e Revista SBUS possuem mais de 60% de utilização. Em seguida, vêm a Compra de livros, com 24%, e a Prova de Habilitação em Ultrassonografia com 23%. Assessoria Jurídica e Aulas Ministradas em Congressos somam 3,4%.

PORTAL SBUS

Quando perguntados se ao acessarem o portal da SBUS conseguem completar as tarefas de modo eficiente, mais de 66% dos questionados responderam que Sim. Cerca de 28% disseram que Parcialmente e o restante respondeu Não.

É fácil encontrar todas as informações que busca no Portal SBUS? Mais de 40% responderam que Sim. Moderadamente fácil foi o escolhido por 50,6% dos questionados. Menos de 8% responderam que Não. Sobre o aspecto visual do Portal SBUS, a grande maioria, 83,9% dos entrevistados, respondeu que Cumpre as Expectativas.

COMUNICAÇÃO

A grande maioria dos ultrassonografistas, 92% do total, respondeu que recomendaria a SBUS para um colega. Mais da metade dos ultrassonografistas que responderam ao questionário disseram que usam o E-mail como mecanismo para acompanhar a SBUS. Em seguida está o Instagram, com 25,6% e o Facebook com 12,8%. Cursos (48,3%) e Webinars (31%) são os principais tipos de eventos requisitados pelos ultrassonografistas que responderam à questão. Workshops têm 11,5% de requisição.

Educação Continuada e Qualificação Profissional são os benefícios mais valiosos ofertados pela SBUS para os ultrassongorafistas, sendo escolhidos por 77,4% dos respondentes. Em seguida, com 10,7%, está o Acesso a Conteúdo Exclusivo.

Aproximadamente 56% acreditam que o associado da SBUS recebe Um Pouco do Valor Pelo que é Pago em relação ao custo de filiação anual. 30% acreditam que recebem Muito Valor Pelo que é Pago e 13,8% disseram que recebem Valor Insuficiente Pelo que é Pago.

Quando questionados sobre a probabilidade de renovar a associação, mais de 80% dos ultrassonografistas disseram que a probabilidade é Alta.

SATISFAÇÃO

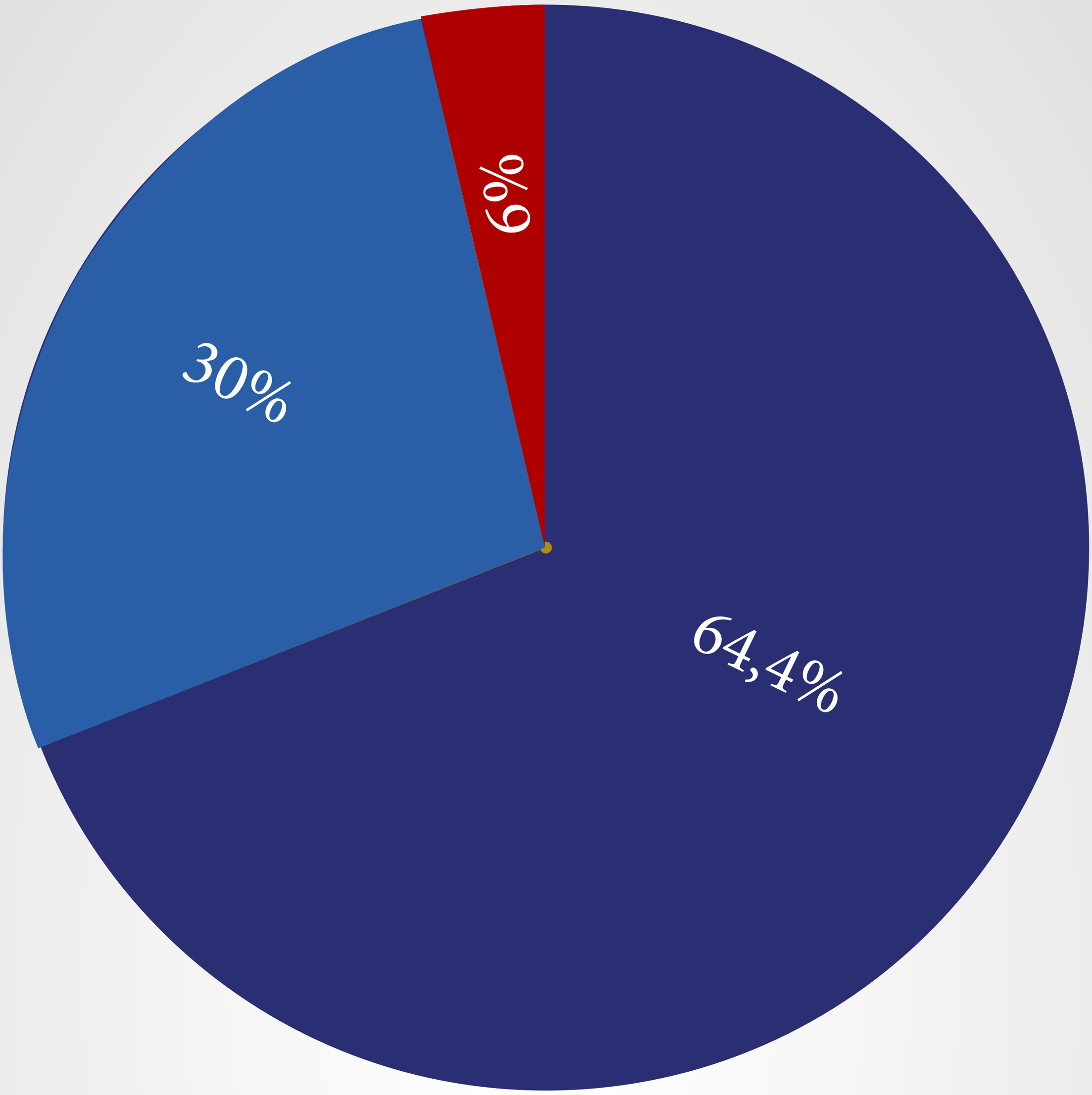

UTILIZANDO NA SBUS

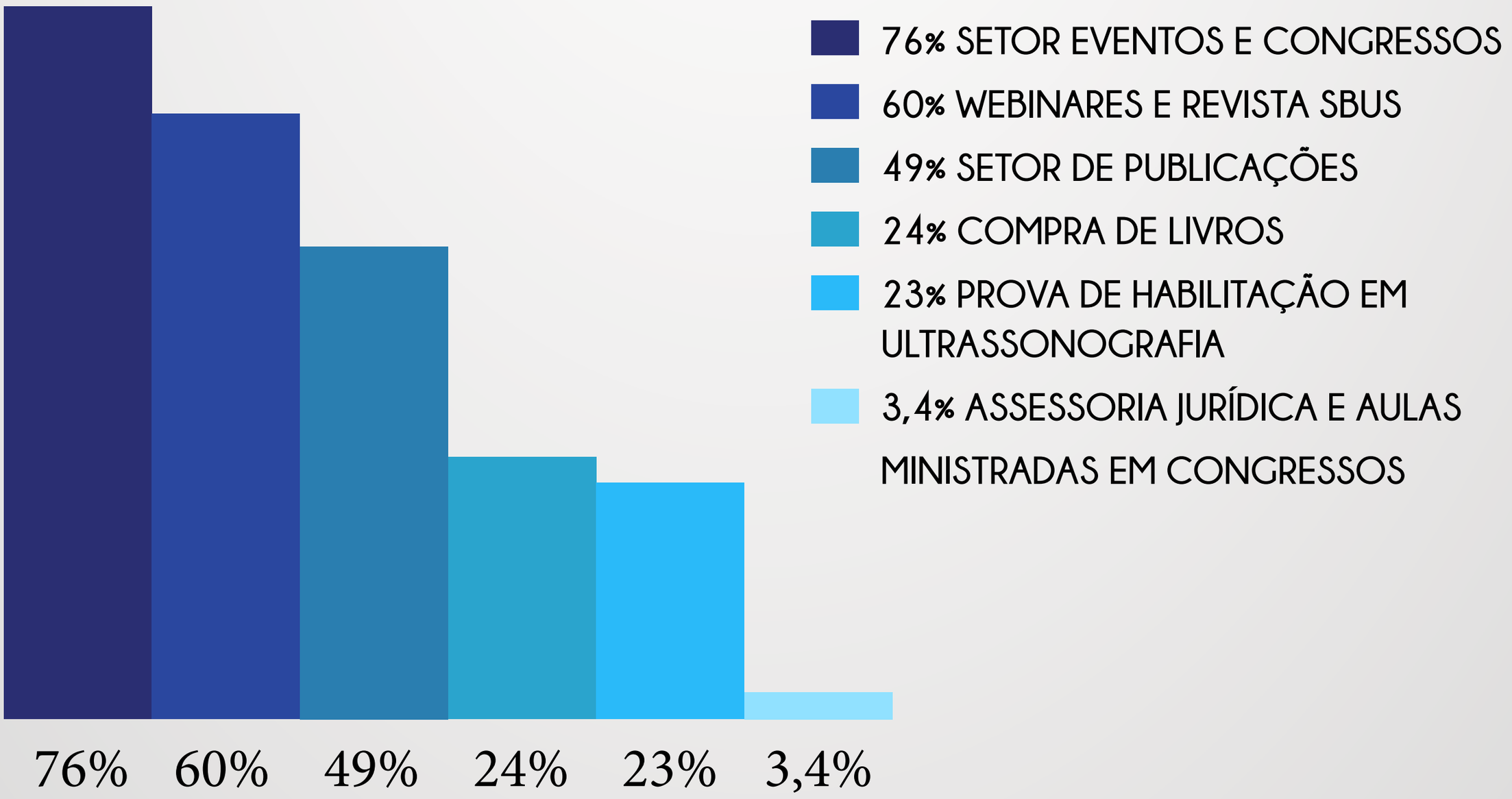

ULTRA-SYSTEM - Versão 3.14

- **Laudo de US Mamas novas opções para Cirurgia Mamária e Próteses Mamárias;**
- **Laudo de US Obstétrico Primeiro Trimestre novas opções:**
  a) Faixa de normalidade para Osso Nasal
  b) Novo gráfico de Osso Nasal; Identificação da IG (Idade Gestacional) levando em consideração as casas decimais do CCN; Delta do Batimento Cardíaco Fetal identificação o desvio padrão em relação a mediana;
- **Laudo de US Obstétrico Acima de 14 Semanas e US Morfológico: Nova opção para identificação de diferença entre pesos fetais de gemelares maiores que 18%;**
- **Indicador da mediana da Idade Gestacional agora em Semanas e Dias**
- **Laudo de US Doppler Obstétrico novo campo de Hemoglobina Fetal Estimada**
- **Nova opção para impressão de recibos médicos;**
- **Módulo LGPD (Lei Geral de Proteção de Dados) adequando o programa as necessidades de segurança das informações+**

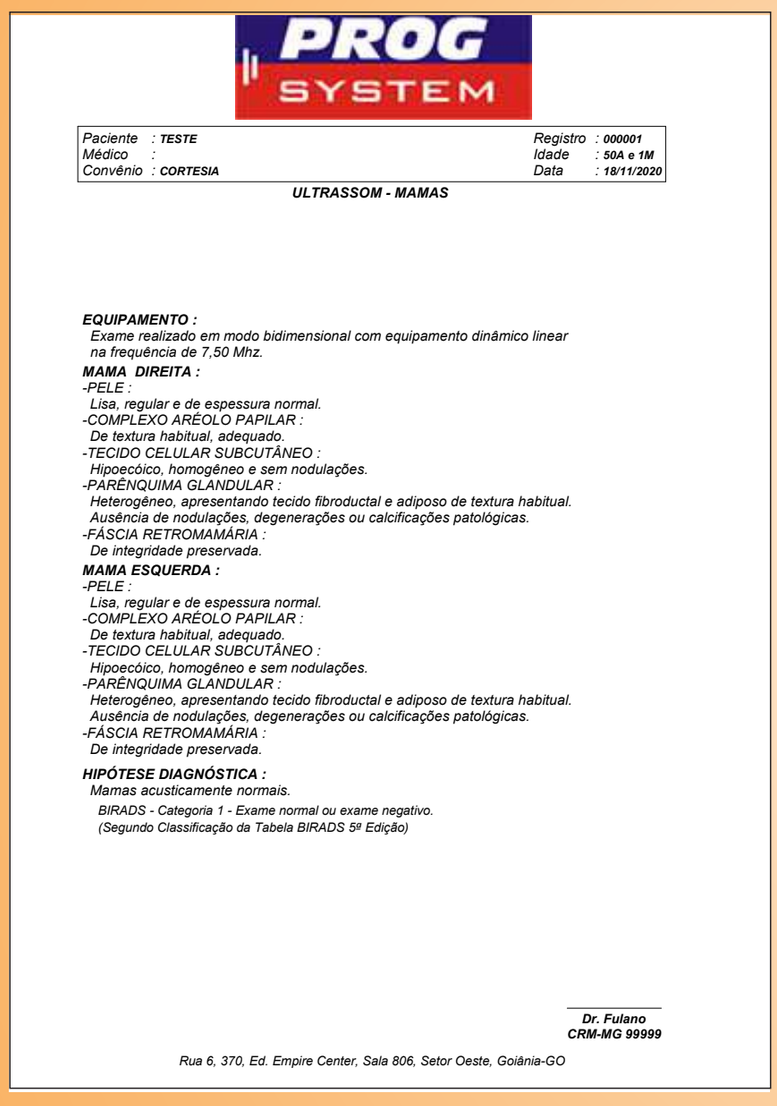

PROG SYSTEM

Paciente : TESTE — Registro : 000001
Médico : — Idade : 50A e 1M
Convênio : CORTESIA — Data : 18/11/2020

ULTRASSOM - MAMAS

EQUIPAMENTO :
Exame realizado em modo bidimensional com equipamento dinâmico linear na frequência de 7,50 Mhz.

MAMA DIREITA :
-PELE :
Lisa, regular e de espessura normal.
-COMPLEXO ARÉOLO PAPILAR :
De textura habitual, adequado.
-TECIDO CELULAR SUBCUTÂNEO :
Hipoecóico, homogêneo e sem nodulações.
-PARÊNQUIMA GLANDULAR :
Heterogêneo, apresentando tecido fibroductal e adiposo de textura habitual.
Ausência de nodulações, degenerações ou calcificações patológicas.
-FÁSCIA RETROMAMÁRIA :
De integridade preservada.

MAMA ESQUERDA :
-PELE :
Lisa, regular e de espessura normal.
-COMPLEXO ARÉOLO PAPILAR :
De textura habitual, adequado.
-TECIDO CELULAR SUBCUTÂNEO :
Hipoecóico, homogêneo e sem nodulações.
-PARÊNQUIMA GLANDULAR :
Heterogêneo, apresentando tecido fibroductal e adiposo de textura habitual.
Ausência de nodulações, degenerações ou calcificações patológicas.
-FÁSCIA RETROMAMÁRIA :
De integridade preservada.

HIPÓTESE DIAGNÓSTICA :
Mamas acusticamente normais.
BIRADS - Categoria 1 - Exame normal ou exame negativo.
(Segundo Classificação da Tabela BIRADS 5ª Edição)

Dr. Fulano
CRM-MG 99999

Rua 6, 370, Ed. Empire Center, Sala 806, Setor Oeste, Goiânia-GO

Progsystem Soluções Informática
Fone:(62)3093-8198 E-mail:progsystem@progsystem.com.br Site:www.progsystem.com.br
Paciente: TESTE Registro: 000001

Página: 01

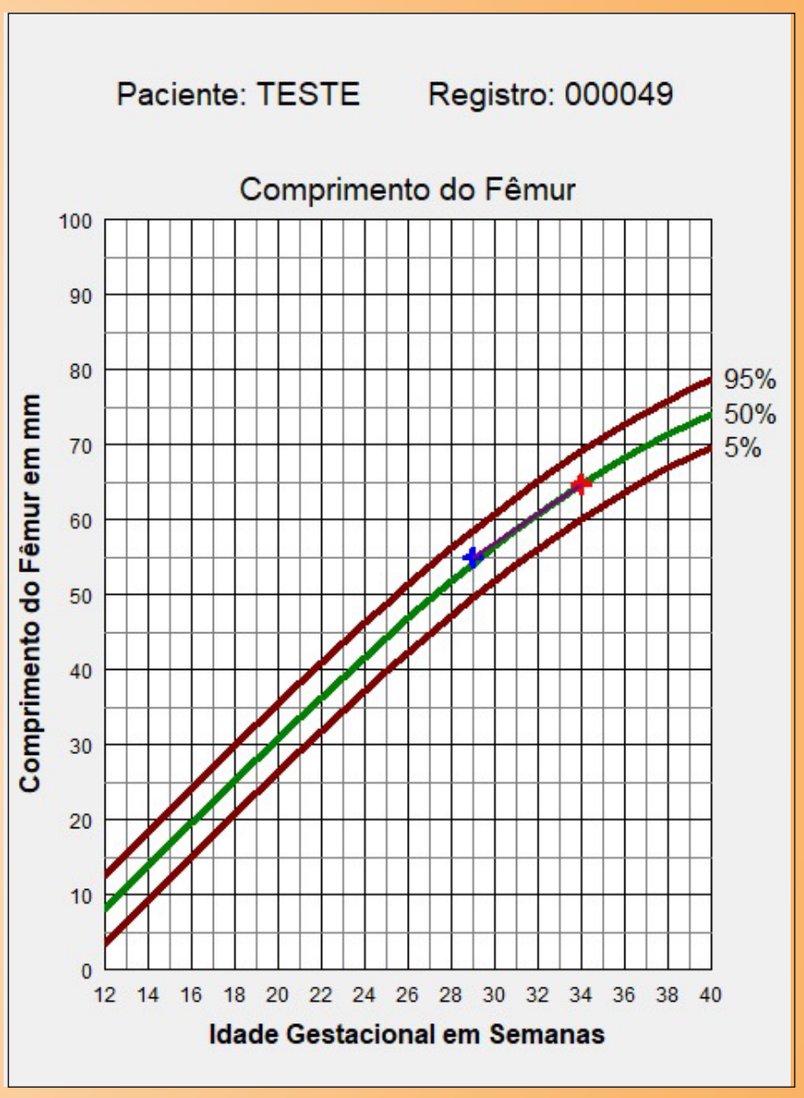

***Módulos Adquiridos separadamente.**

PROG SYSTEM

Progsystem Soluções Informática

(62) 9 98188-0233 Tim - Whatsapp e ligações
(62) 9 9661-2682 Vivo ligações
(62) 9 9303-6686 Claro ligações

Site: www.progsystem.com.br
E-mail: progsystem3@gmail.com

SBUS
SOCIEDADE BRASILEIRA DE ULTRASSONOGRAFIA

Jornada Carioca foi um sucesso

PRESIDENTE DA AURJ, DRA. DANIELLE BITTENCOURT SODRÉ BARMPAS

Nos dias 28 e 29 de janeiro, a Associação de Ultrassonografia do Rio de Janeiro - AURJ, presidida pela Dra. Danielle Bittencourt Sodré Barmpas, realizou a 2ª Jornada Carioca de Ultrassonografia. Exclusivamente no formato online, o evento científico carioca reuniu conceituados palestrantes nacionais e internacionais, que disponibilizaram ao público participante uma programação instigante, abordando temas relevantes que englobaram desde o nível básico até os níveis avançados da Ultrassonografia.

Turing®

A solução mais inteligente para laudar exames de imagem

Laudo estruturado fácil e rápido. Concebido e atualizado por médicos.

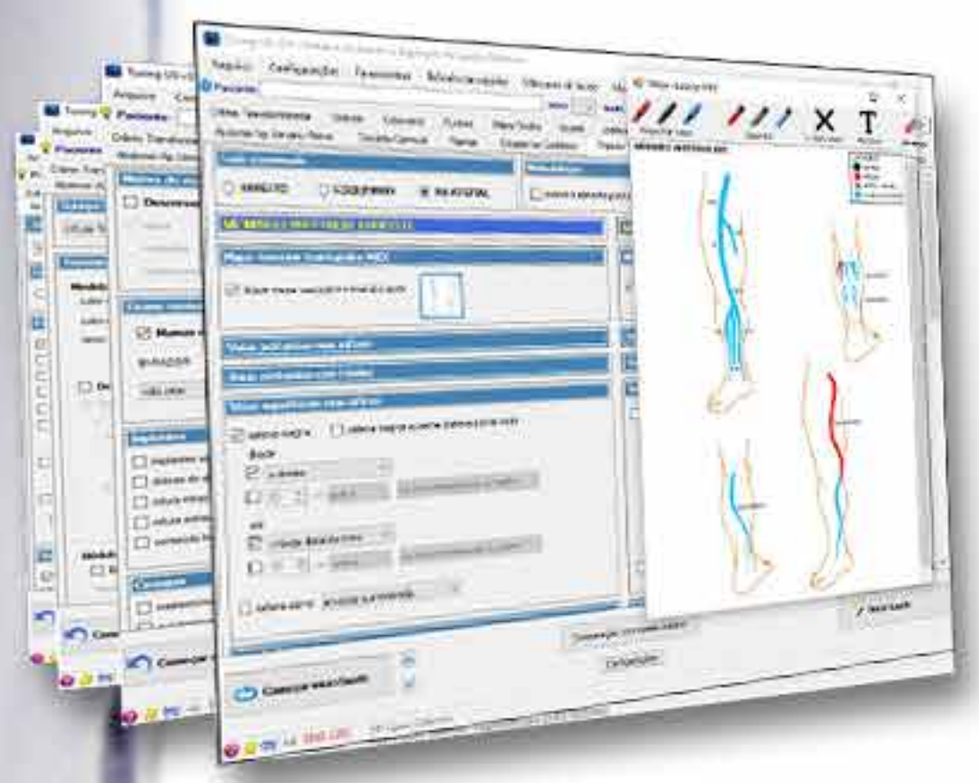

Agora com ***mapa venoso*** *e avaliação do parênquima pulmonar!*

Visite nosso site agora mesmo e instale gratuitamente

https://www.queo.com.br Queo contato@queo.com.br

SBUS
SOCIEDADE BRASILEIRA DE ULTRASSONOGRAFIA

V Jornada Alagoana de USG e Medicina Fetal

Com temas cuidadosamente selecionados, levando-se em consideração os recentes avanços na Ultrassonografia e evidências científicas que norteiam protocolos e condutas visando a atualização dos ultrassonografistas e demais profissionais que atuam na área, será realizada, no período de 21 a 24 de abril, no Hotel Jatíuca e Resort, em Maceió (AL), a V Jornada Alagoana de Ultrassonografia e Medicina Fetal da SBUS/SAUS.

O evento científico da Sociedade Alagoana de Ultrassonografia – SAUS contará com a presença de três professores internacionais, 20 nacionais e disponibilizará aos participantes cursos pré-congresso de Ultrassonografia na endometriose e Ultrassonografia em Dermatologia e Cosmiatria, demonstrações práticas (Live scanning), discussão de casos clínicos e protocolos, temas livres, com premiação para melhor trabalho, e muito mais.

Garanta já sua vaga! Mais detalhes, programação e inscrições em doity.com.br/vjornadasbusal

Monres Cursos Agora mais perto de você

mais moderno e prático, com conteúdos exclusivos.

BAIXE NOSSO **NOVO APP**

GET IT ON Google Play

Download on the App Store

www.monres.us/

SBUS
SOCIEDADE BRASILEIRA DE ULTRASSONOGRAFIA

Webinar com Dr. Eduardo Isfer

O webinar da SBUS realizado no dia 10 de novembro teve como convidado o Dr. Eduardo Isfer, com moderação do Dr. Jorge Telles. A iniciativa contou com o apoio da SOBRAMEF, FISUSAL e abordou o tema Testes Invasivos Frente ao Rastreamento de Aneuploidias: Cenário Atual.

O Dr. Eduardo Isfer é Diretor Clínico da FETUS - Centro de Medicina Fetal (SP); membro Titular da Academia Brasileira de Ultrassonografia (cadeira 22); membro Efetivo e Presidente, em 2009, da IFMSS (International Fetal Medicine and Surgery Society).

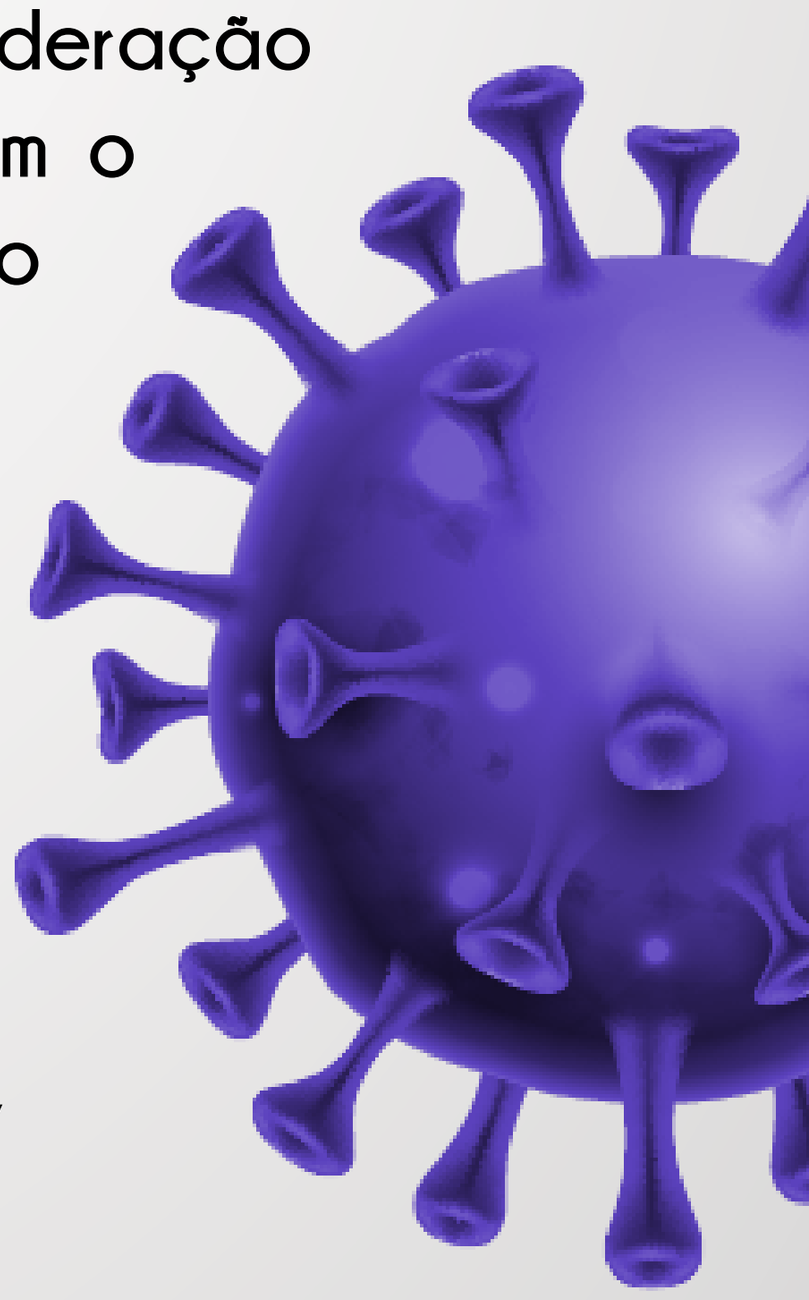

Dr. Manoel Chaves Filho CRM 1044-PI

Membro Titular do CBR - Colégio Brasileiro de Radiologia
e da Sociedade Brasileira de Ultrasonografia - SBUS

Resp. Técnico: Dr. Manoel Chaves Filho - CRM PI 1.044

ULTRA CLÍNICA

- Curso básico de Ultrassonografia
- Doppler MMII
- US aparelho urinário e próstata
- US Morfólogica
- Doppler Obstétrico
- Doppler Carótidas e Vertebrais
- US Mamária e Transvaginal

(Calendário personalizado de acordo
com o interesse do aluno)

Fone: (86) 3226-4953 • Fax: (86) 98155-1125
ultra.clinica@globo.com

R. Félix Pacheco, Nº 1870 - Centro/Sul
Teresina - PI

SBUS
SOCIEDADE BRASILEIRA DE ULTRASSONOGRAFIA

Webinar com Dr. Fernando Bonilla Musoles

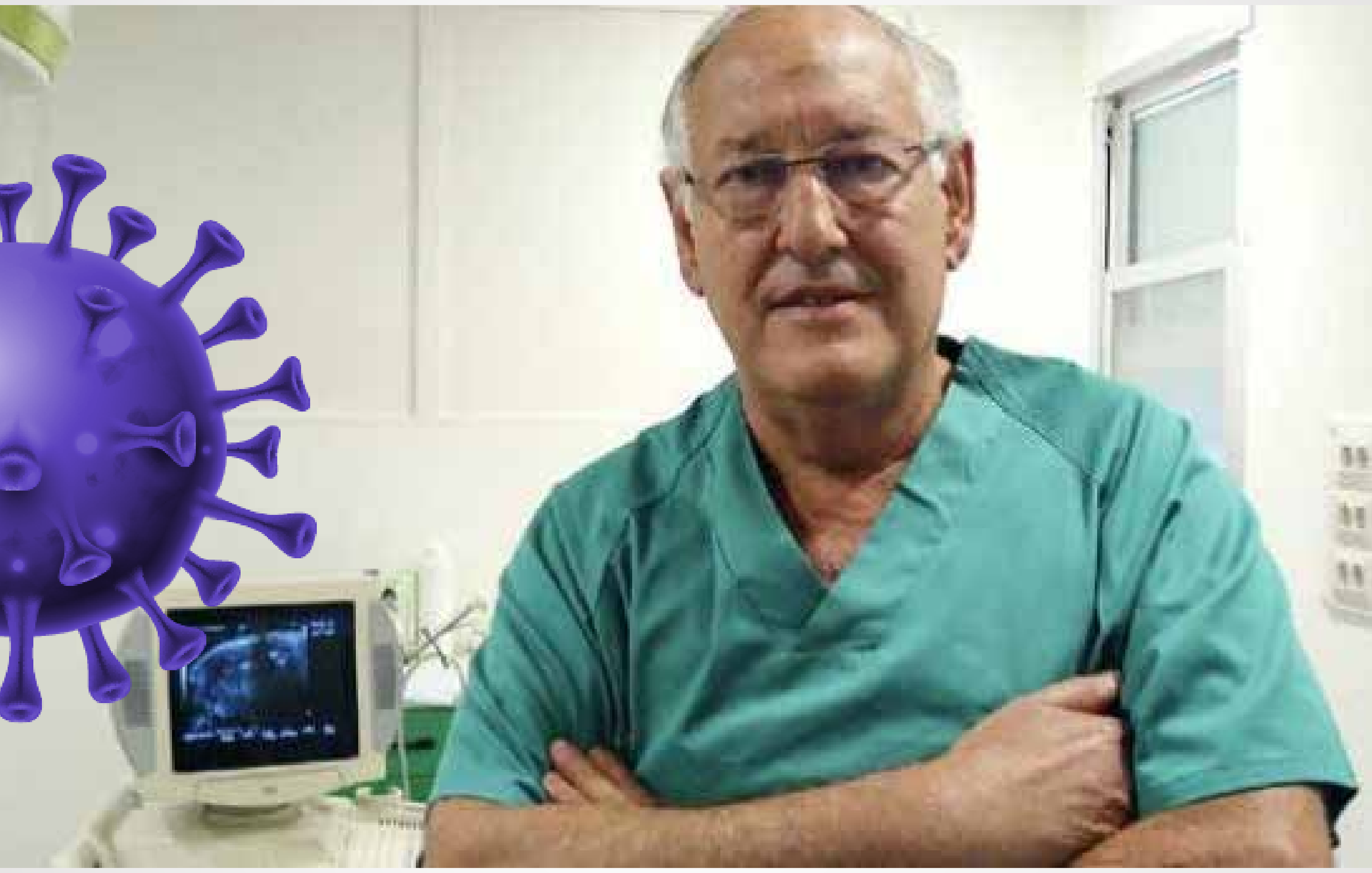

Importância da Ultrassonografia 3D no Diagnóstico das Malformações Mülerianas. Com esse tema instigante, o professor Fernando Bonilla Musoles, com moderação do Dr. Luiz Machado, deu continuidade, no dia 17, à programação de novembro de 2021 dos webinars SBUS. A iniciativa contou com a parceria da SOBRAMEF e FISUSAL.

O Prof. Fernando Bonilla Musoles é Professor Catedrático de Ginecologia e Obstetrícia da Universidade de Valência / Espanha; membro da Real Academia Espanhola de Medicina; professor Honoris causa pela Universidade Peruana; autor de mais de 30 livros; introdutor da Ultrassonografia na América Latina e tem mais de 400 trabalhos publicados.

SBUS
SOCIEDADE BRASILEIRA DE ULTRASSONOGRAFIA

Webinar com Dr. Roberto Cardoso



Dicas de Comunicação Para o Sucesso Como Ultrassonografista foi o tema do webinar SBUS, realizado no dia 24 de novembro, pelo Dr. Roberto Cardoso, com moderação do Dr. Manoel Chaves e apoio da SOBRAMEF e FISUSAL.

O Dr. Roberto Cardoso é membro da Academia Brasileira de Ultrassonografia (cadeira 19), um dos pioneiros da Medicina Fetal no Brasil, organizou e presidiu o 1° Encontro Nacional de Medicina Fetal e foi um dos fundadores da SOBRAMEF, além de membro da Diretoria do Femme – Laboratório da Mulher, São Paulo e organizador da Disciplina de Pós em Oratória e Didática, na Unifesp.

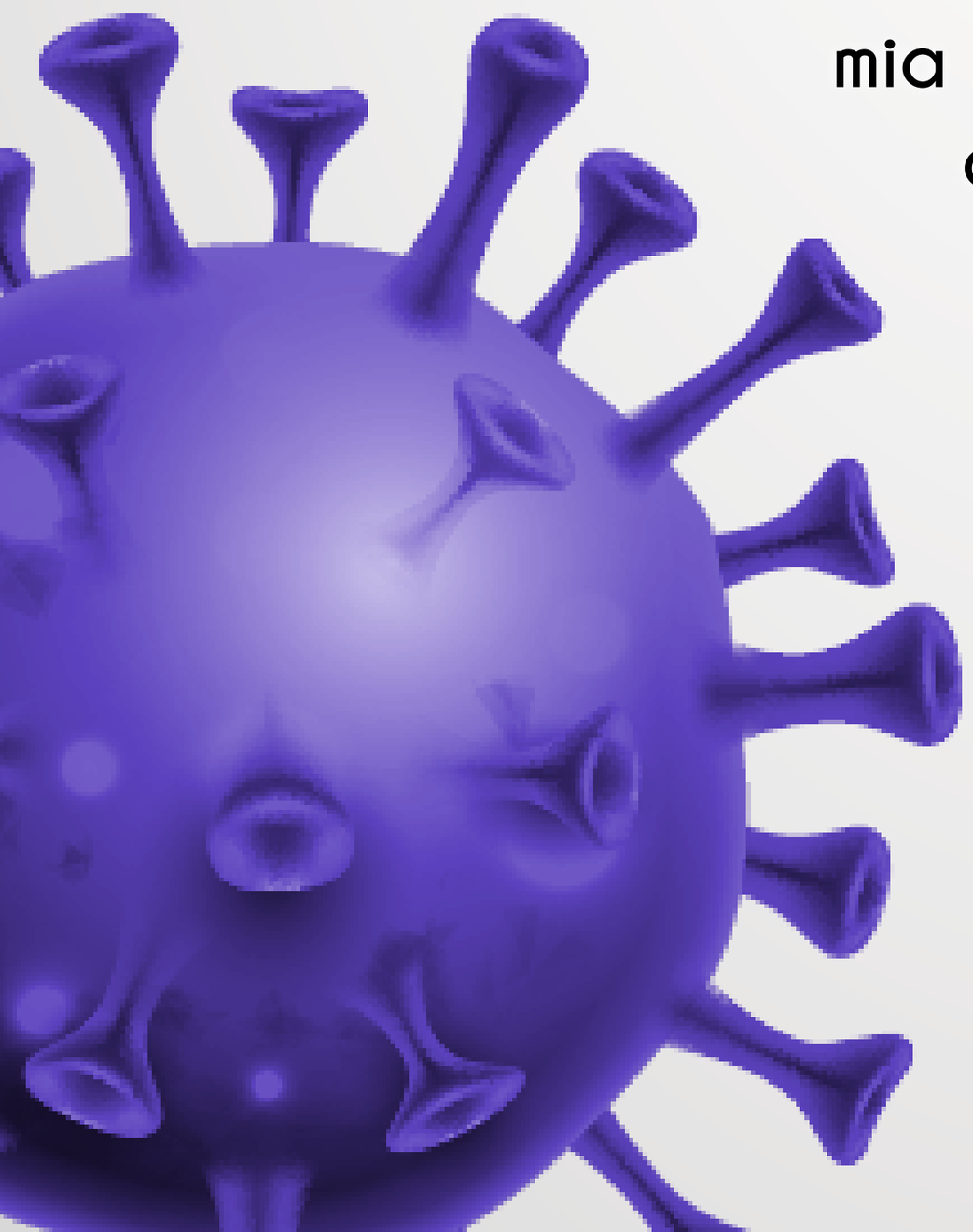

SBUS
SOCIEDADE BRASILEIRA DE ULTRASSONOGRAFIA

Webinar com Dr. Eduardo Fonseca

No dia 1° de dezembro, o Dr. Eduardo Fonseca deu a sua contribuição à série de webinars da SBUS falando sobre Pré-eclâmpsia: da prevenção ao tratamento para diminuir os efeitos adversos da prematuridade. O webinar contou com moderação da Dra. Danielle Sodré Barmpas e apoio da SOBRAMEF e FISUSAL. O Dr. Eduardo Fonseca é professor adjunto da Universidade Federal da Paraíba (UFPB) e livre discente pela Faculdade de Medicina da Universidade de São Paulo (FMUSP).

SBUS
SOCIEDADE BRASILEIRA DE ULTRASSONOGRAFIA

Webinar com Dr. Edward Araujo Junior

No dia 8 de dezembro, a programação de Webinars SBUS contou com a presença do Dr. Edward Araújo Júnior, que abordou o tema US Obstétrico Do II e III Trimestre, O Que é Relevante? O evento teve como moderador o Dr. Pedro Pires e apoio da SOBRAMEF E FISUSAL.

O Dr. Edward Araújo Júnior é professor associado, livre docente da Disciplina de Medicina Fetal do Departamento de Obstetrícia da Escola Paulista de Medicina - Universidade Federal de São Paulo.

Veja e reveja

Acesse: sbus.org.br/area-do-associado

Perdeu ou gostaria de rever algum desses webinars? Todos os webinars da SBUS estão disponíveis no nosso site, na área exclusiva para os associados adimplentes. Assim, você pode rever quantas vezes quiser! Acesse: sbus.org.br/area-do-associado

SBUS
SOCIEDADE BRASILEIRA DE ULTRASSONOGRAFIA

Avaliação Doppler do Abdome

A busca por qualificações é uma constante aos profissionais da Medicina em todo o mundo.

Espera-se que a oportunidade de prestar a prova de Habilitação da SBUS seja um fator motivante ao estudo e à atualização, cuja contrapartida é a titulação. Toda conquista individual diferencia o "ser" do "estar". Neste sentido, os aprovados "serão".

Ainda refletindo sobre as nossas conquistas individuais, percebe-se o impacto coletivo para a sociedade médica latino-americana. A SBUS representa a Ultrassonografia na América Latina há 25 anos. Certos de que no futuro nossas conquistas serão chaves que abrirão portas, incentivamos nossos colegas a se qualificarem.

Portanto, a partir desta edição da Revista SBUS, disponibilizaremos, em todas as áreas de atuação, questões para os nossos associados avaliarem seus conhecimentos. Estou cônscio do nosso compromisso e, como já foi dito, "não sacia a fome quem lambe o pão pintado". Acredito que se não vivenciarmos algumas experiências elas jamais serão entendidas integralmente. Por isso fiz questão de prestar as duas provas oferecidas pela SBUS e o fiz na condição de associado e obtive aprovação em ambas. Nessa ação, percebemos como é importante essa vivência e, no sucesso obtido, revitalizamos nossa motivação em estudar, além de sacramentar nossa perícia.

ADILSON CUNHA FERREIRA MD, MSC, PHD. DIRETOR CIENTÍFICO DA SBUS

GABARITO DISPONÍVEL NO FINAL DESTA EDIÇÃO

01. Todas as patologias abaixo podem causar dor no quadrante superior direito do abdome. Em qual delas a ultrassonografia comumente não demonstra anormalidades ao modo B e Doppler pode ser realizado?
a) cirrose hepática
b) hepatite aguda
c) litíase vesicular, metastatização hepática
d) hepatite B crônica em fase cirrose
e) coledocolítíase

02. A análise Doppler pode ajudar a localizar o processo uncinado ou unciforme do pâncreas que está localizado?
a) anteriormente à artéria mesentérica superior.
b) posteriormente à artéria mesentérica superior.
c) anteriormente à veia mesentérica superior.
d) posteriormente à veia mesentérica superior.
e) nenhuma das anteriores é correta.

03. A análise Doppler colorido e amplitude da veia porta nos casos de hepatoma ou carcinoma hepático pode ser de grande valia e apresenta incidência aumentada em qual das situações abaixo?
a) hepatite B crônica.
b) obstrução biliar pós-hepática.
c) esteatose.
d) insuficiência cardíaca crônica.
e) síndrome de Budd-Chiari.

04. Um paciente, há uma semana com insuficiência cardíaca pode apresentar, ao modo B e a análise Doppler colorido e amplitude, dilatação:
a) da veia esplênica e da veia porta.
b) da veia porta e das veias supra-hepáticas.
c) da veia mesentérica superior.
d) das veias hepáticas.
e) de todas as veias citadas.

05. Num laudo ecográfico de um paciente apresentando esteatose hepática, o médico descreve entre outras observações, que o fígado, tem seu volume aumentado globalmente, seu parênquima apresenta-se com ecogenicidade diminuída e finalmente uma redução importante da vascularização a análise Doppler e ao modo B. Ainda classificou a esteatose como sendo de grau moderado. Em relação ao exame pode-se afirmar que:

a) O laudo do ecografista está totalmente correto.

b) O laudo está parcialmente correto, já que se trata de esteatose de grau leve.

c) O médico equivocou-se, pois o correto seria parênquima com ecogenicidade aumentada e a esteatose deve ser considerada como grave.

d) O laudo está incorreto, esteatose não modifica a ecogenicidade hepática.

e) O laudo está incorreto, porque toda a descrição está incorreta.

06. Considere as afirmativas:

1. Toda obstrução biliar pós-hepática provoca icterícia e a analise Doppler é indispensável.

2. Toda obstrução biliar pós-hepática produz dilatação biliar intra-hepática e a analise Doppler pode ser utilizada

3. Sempre há dilatação da vesícula biliar nas obstruções total do colédoco.

São corretas:

a) 1 e 2

b) 1 e 3

c) 2 e 3

d) todas são corretas.

e) todas são incorretas.

07. A invasão da veia cava inferior pode ser avaliada pela análise Doppler colorido e de amplitude e modo B e é mais comumente causada pelo:

a) carcinoma pancreático.

b) carcinoma de cólon.

c) adenocarcinoma adrenal.

d) carcinoma renal.

e) colangiocarcinoma.

08. Sobre a trombose da veia porta, pode ser aliada pela análise Doppler colorido e de amplitude pode-se afirmar:
1. é a causa mais comum de hipertensão portal pré-hepática.
2. são achados ecográficos da trombose aguda: obstrução parcial da luz, Doppler pode estar preservado e os trombos são obrigatoriamente identificados.
3. pode-se encontrar esplenomegalia, dilatação da veia mesentérica superior e dilatação da veia esplênica.
São corretas:
a) 1, 2 e 3
b) 1 e 3
c) apenas a 1
d) apenas a 2
e) apenas a 3

09. A análise Doppler colorido e de amplitude pode auxiliar no diagnóstico do tumor renal maligno mais comumente diagnosticado no adulto que é o:
a) linfoma
b) angiomiolipoma
c) carcinoma da pélvis
d) hipernefroma
e) tumor de Wilms

10. Considere as afirmativas:
1. O carcinoma pancreático incide com mais frequência na cabeça.
2. A pancreatite aguda caracteriza-se por aumento do volume do órgão e diminuição difusa da ecogenicidade.
3. Os insulinomas são frequentemente malignos e produzem hiperglicemia e a análise Doppler espectral fecha o diagnóstico
São corretas:
a) 1 e 2
b) 1 e 3
c) 2 e 3
d) todas são corretas
e) nenhuma é correta.

11. Um estudo ecográfico revela ascite anecóica, com alças intestinais íntegras e individualizadas sem alteração pela análise Doppler colorido e de amplitude.

Assinale, das alternativas, a patologia que menos provavelmente estaria associada a estes achados.
a) carcinomatose peritoneal
b) cirrose
c) tumor ovariano
d) trombose das veias supra-hepáticas (síndrome de Budd--Chiari)
e) esquistossomose

12. Considere as seguintes afirmativas:
1. O achado de barro ou lama biliar no interior da vesícula pode ser observado nas obstruções do colédoco.
2. Uma das complicações da obstrução da papila de Vater é a pancreatite "de refluxo".
3. O achado de cistos dentro de um cisto hepático sugere fortemente hidatidose e a punção biópsia da lesão está CONTRA-INDICADA e análise Doppler colorido e de amplitude evidencia escassa vascularização .
São corretas:
a) 1 e 2
b) 1 e 3
c) 2 e 3
d) todas são corretas
e) nenhuma é correta

13. O afastamento da artéria mesentérica superior da artéria aorta pode ser corroborado pela análise Doppler colorido e de amplitude e está comumente associada com:
a) tumor da cabeça pancreática
b) tumor do corpo pancreático
c) adenopatia peri-aórtica
d) aneurisma da aorta
e) pseudocisto pancreático

14. Na análise Doppler colorido e de amplitude e ao modo B a lesão em "pseudo-rim" é característica comum:
a) das metástases hepáticas.
b) da pancreatite aguda.
c) da hipertensão portal.
d) do aneurisma da aorta.
e) dos tumores do tubo digestivo.

15. Certo paciente apresenta história de cólicas ocasionais em hipocôndrio direito e de intolerância a alimentos gordurosos. A ecografia em decúbito dorsal, à primeira impressão, mostra uma vesícula aparentemente normal. Com Doppler colorido e de amplitude evidenciando ausência de trombose na veia porta e análise espectral normal.
A conduta correta do ecografista seria:
a) fazer varreduras em decúbito lateral direito.
b) fazer varreduras em decúbito lateral esquerdo
c) fazer varreduras em posição de Trendelemburg
d) fazer mais varreduras em decúbito dorsal
e) considerar a vesícula como normal

16. Correlacione as alternativas abaixo:

a) ecogenicidade aumentada	[ ] Cirrose
b) ecogenicidade diminuída	[ ] Pancreatite aguda
c) ecogenicidade inalterada	[ ] Hepatite aguda
d) presença de Twinkling	[ ] Pseudocisto pancreático
e) presença de reforço posterior	[ ] Litíase renal

a) A, B, C, E, D
b) B, C, E, D, A
c) C, E, D, A, B
d) E, D, A, B, C
e) D, A, B, C, E

17. A análise Doppler colorido e de amplitude pode auxiliar na identificação da tríade portal que nela identificamos:
a) apenas sangue arterial
b) apenas sangue venoso
c) sangue venoso e bile
d) sangue arterial e bile
e) sangue arterial, venoso e bile

18. Os ramos portais intra-hepáticos podem a o modo B e a análise com Doppler colorido e de amplitude ser diferenciados das veias hepáticas porque à ecografia, as veias hepáticas:
1. estão cercadas por baixa ecogenicidade e na análise Doppler espectral tem padrão trifásico em condições normais
2. estão cercadas por alta ecogenicidade
3. drenam para veia cava inferior
4. drenam para o sistema porta

São corretas
a) 1 e 3
b) 2 e 3
c) 1 e 4
d) 2 e 4
e) apenas uma das alternativas é correta.

19. Anatomicamente a artéria renal direita pode ser avaliada com Doppler colorido, de amplitude e espectral e ela "passa:"
a) entre artéria aorta abdominal e a veia esplênica
b) anteriormente a artéria hepática e esplênica
c) superiormente a artéria esplênica
d) posteriormente a veia cava inferior

20. A análise Doppler colorido e de amplitude em uma incidência sagital, a veia porta é vista como uma estrutura anecóica circular doppler positivo:
a) Anterior à veia cava inferior
b) Posterior à aorta
c) Medial à cabeça do pâncreas
d) Inferior à cabeça do pâncreas
e) Nenhuma das alternativas anteriores

Associados(as), não deixem de prestar a prova de qualificação da SBUS

SBUS
SOCIEDADE BRASILEIRA DE ULTRASSONOGRAFIA

Associe-se já



Descontos exclusivos na compra de livros pelo portal SBUS, "Selo de Qualidade Profissional" ao participar das jornadas e congressos, acesso a webinars gratuitos com temas e discussões importantes da área, acesso ilimitado a plataforma de discussão de casos online, acesso exclusivo ao novo PEC são alguns dos benefícios de ser associado à SBUS.

Faça ou renove sua associação.

Acesse: https://sbus.org.br/seja-socio-da-sbus

Para facilitar o contato com a SBUS, salve o número do nosso WhatsApp (11) 3081-6049.

SBUS
SOCIEDADE BRASILEIRA DE ULTRASSONOGRAFIA

Teste seus conhecimentos

01. b) hepatite aguda

02. d) posteriormente à veia mesentérica superior.

03. a) hepatite B crônica.

04. d) das veias hepáticas.

05. c) O médico equivocou-se, pois o correto seria parênquima com ecogenicidade aumentada e a esteatose deve ser considerada como grave.

06. e) todas são incorretas.

07. d) carcinoma renal.

08. b) 1 e 3

09. d) hipernefroma

10. a) 1 e 2

11. a) carcinomatose peritoneal

12. d) todas são corretas

13. c) adenopatia peri-aórtica

14. e) dos tumores do tubo digestivo.

15. b) fazer varreduras em decúbito lateral esquerdo

16. a) A, B, C, E, D

17. e) sangue arterial, venoso e bile

18. a) 1 e 3

19. d) posteriormente a veia cava inferior

20. a) Anterior à veia cava inferior

Vagas e oportunidades!

EMPRESA GRUPO RM SERVIÇOS EM SAÚDE

GRUPO RM

Área de atuação: Clínica Médica;
Vaga: Médico (a) Ultrassonografista para São Paulo e Rio de Janeiro;
Média salarial – R$ 20.000,00 (plantão integral, 3 vezes na semana);
Instagram: não temos página para essa empresa;
Interessados, enviar currículo para:
Claudia Regis (11) 97336-3330.

EMPRESA RN CLÍNICA MEDICINA DIAGNÓSTICA

RN CLÍNICA
MEDICINA DIAGNÓSTICA

Área de atuação - Ultrassonografia
Vaga - Períodos semanais disponíveis para agenda eletiva
Média salarial - variável
Instagram - @rnclinica
Interessados enviar currículo para raphael.nascimento@me.com

SBUS
SOCIEDADE BRASILEIRA DE ULTRASSONOGRAFIA

ANUNCIE AQUI

EXPEDIENTE

SBUS
SOCIEDADE BRASILEIRA DE ULTRASSONOGRAFIA

DIRETORIA GERAL
Presidente: Rui Gilberto Ferreira
Vice-Diretor: Eduardo Sérgio Valério Borges da Fonseca
Secretária Geral: Rejane Maria Ferlin
1º Secretário: Ayrton Roberto Pastore
Tesoureiro Geral: Waldemar Naves do Amaral
1º Tesoureiro: Wanderlan Augusto Brandão Quaresma
Científico e Cultural: Adilson Cunha Ferreira
Social e de Comunicação: Luiz Eduardo Machado
Diretor de Defesa Profissional: Danielle Bittencourt Sodré Barmpas
Diretor Patrimônio da SBUS: Paulo Eduardo Paim Fernandes
Diretor Relações Interinstitucionais Nacionais: Jose Carlos Gaspar Júnior
Diretor Relações Interinstitucionais Internacionais: Francisco Mauad Filho

EDITORES
Dr. Rui Gilberto Ferreira
Dr. Adilson Ferreira
Dr. Waldemar Naves do Amaral

CONSULTIVO
Dra. Lucy Kerr
Dr. Sang Choon Cha
Dr. Waldemar Naves do Amaral

CONSELHO FISCAL
Titulares: Maurício Saito, César Alves Gomes de Araújo, Washington Luiz Ferreira Rios
Suplentes: Gustavo Jambo Cantarelli, Sérgio Carvalho de Matos

Publicação

D&D COMUNICAÇÃO

Jornalista responsável
Dário Álvares

Diagramação
Lethicia Serrano

Comercialização
Dorcas Serrano

Rua 27-A n 150 St. Aeroporto
Fone: (62) 3941-7676